DEPARTAMETO DE POLICIA DE CESAR AREA DE SANIDAD CESAR

**FORMATO UNICO DE AUTORIZACIONES**

MBRE DEL E
DECES
CODIGO
62

ET/450

| FECHA | | | GRADO | APELLIDOS Y NOMBRES DEL USUARIO | |
|---|---|---|---|---|---|
| DIA | MES | AÑO | | QUINTERO ORTEGA MARLENY | |
| 12 | 11 | 2019 | | DIRECCION IPS | |
| TIPO FUNCIONARIO | | | CARNET N. | EDAD AÑOS | CARRERA 17 A NO16-17 |
| BN | | | CC36592036 | UNIDAD PRESTADORA DEL SERVICIO | |
| Nº DE CONTRATO | | | IMAGEN RADIOLOGICA Y DIAGNOSTICA S.A S | | |
| 23-7-20060-2019 | | | SERVICIO SOLICITADO | | |
| TEL | | | AUTORIZACION DE : | | |
| | | | ECOGRAFIA ABDOMINAL TOTAL | | |
| 5891005 | | | | | |
| 3175170295 | | | ORDEN VALIDA POR 60 DIAS | | |
| | | | Sujeto de auditoria | | |
| VALOR TOTAL | | | VALOR EN LETRAS | | |
| MEDICO DE REFERNCIA | | | SELLO AUTORIZADO | | FIRMA USUARIO |

Hugo Alberto Martínez P.
Médico Cirujano - C.C. 77.0[illegible]
Unilibre - C.C. 77.0[illegible]
Auditor Médico

AUTORIZADO
POLICIA NACIONAL
AREA DE SANIDAD
CESAR

Marley Quintero
36592036

Fecha: 19 de oct 2019

Nombres y Apellidos: Marleny Quintero

Centro de Gastroenterología & Endoscopia Digestiva
DRA. KARINA MOLINA

Ecografía Abdominal total

Dra. Karina Molina Jaimes
GASTROENTEROLOGA Y ENDOSCOPIA DIGESTIVA
Rio de Janeiro Brasil
R.G. 6314

Dirección: Calle 12 N° 16-65
Tel: 572 38 88
Cel.: 300 545 7228
E-mail: karimedic84@Hotmail.com

| Gestion de Sistemas de Informacion | |
|---|---|
| Version 01 | Vigencia 01-feb-2017 |

Centro de Gastroenterología & Endoscopia Digestiva
DRA. KARINA MOLINA

**Admisión No.** 0

# HISTORIA CLINICA GENERAL
# HISTORIA DE INGRESO

H.C. No. 36.592.036

| | | | |
|---|---|---|---|
| **Identificación:** | CC 36.592.036 MARLENY QUINTERO ORTEGA | **Elng.:** | |
| **Fecha Nacimiento:** | abril 25 de 1964 | **Edad:** | 55 Años |
| **Lugar Nacimiento:** | | **Sexo/Raza:** | Femenino/ |
| **Dirección:** | MANZANA 15 APT 304 NANDO MARIN | **Telefono:** | 3004035356 - 304247 |
| **Entidad:** | SANIDAD POLICIA NACIONAL- CONSULTA | **Res.Habitual** | Valledupar |
| **Tipo de Usuario:** | Contributivo **Tipo de Afiliado:** Cotizante | **Estrato Socio-Ec.:** | |

**sábado, 19 de octubre de 2019 08:58 (55 Años)**

**MOTIVO DE CONSULTA** : Estoy mal del colón

**ENFERMEDAD ACTUAL** : Paceinte relata dolor abdominal tipo colico asociado alteración del habito intestinal, incontinencia fecal, gases en exceso, distensión abdominal, algunos alimentos como sopa empeoran los sintomas , perdida de peso no cuantificada, niega sangrado en la deposiciones, en uso de trimebutina sin mejoria, relata ademasn plenitud postprandial.

**ANTECEDENTES PERSONALES Y FAMILIARES** : Antecedentes personales: reseción de quiste mama izquierda Antecedentes familiares. Hermano fallecido de ca pancreatico, hermana fallecida ca de mama.

**EXAMEN FISICO** : al examen fisico dolor en marco colico peristalsi positiva. A la palpación abdominal en hipocondrio derecho se palpa bultamiento sugestivo de lipoma.

**SIGNOS VITALES** : TA: 100/80mmHg. TAM: 86mmHg. FC: 78pm. FR: 25pm. Temp: 36.5°C Peso: 60 Kg. Talla: 1.6 m. Sup. corporal: 1.622 m². Masa corp.: 23%

**IMPRESION DIAGNOSTICA** : Sindrome de colón irritable
incontinencia fecal
dispepsia

**CONDUCTA** : Medidas dietarias y recomendaciones
colonoscopia total bajo sedación
endoscopia vias digestivas altas bajo sedación
ecografia abdominal total
cita con resultados

Dra. Karina Molina Jaimes
GASTROENTEROLOGIA Y
ENDOSCOPIA DIGESTIVA
Rio de Janeiro Brasil
RG: 6314

**Karina Molina Jaimes**
**GASTROENTEROLOGIA**
**Reg. 6314 / C.C. 55.246.872**


REPUBLICA DE COLOMBIA
IDENTIFICACION PERSONAL
CEDULA DE CIUDADANIA
36.592.036
NUMERO
QUINTERO ORTEGA
APELLIDOS
MARLENY
NOMBRES
FIRMA

MINISTERIO DE DEFENSA NACIONAL
POLICIA NACIONAL
CC36592036 CASUR
Documento de Identificación
QUINTERO ORTEGA
Apellidos
MARLENY
Nombres
CONYUGE
Parentesco con el titular
PERMANENTE CC18968082
Fecha de vencimiento Titular
AGENTE (R)
Grado del Titular

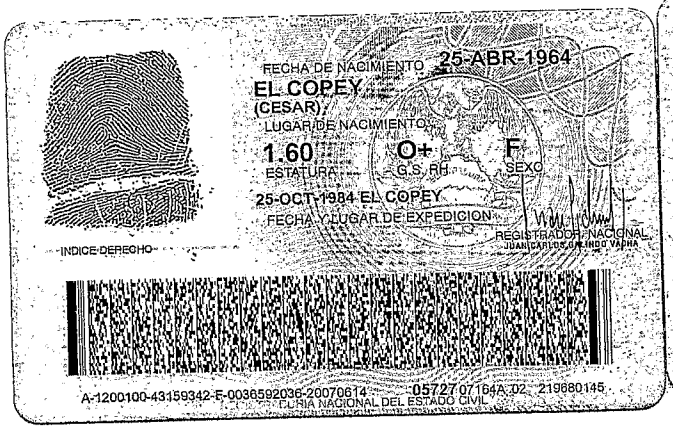
FECHA DE NACIMIENTO 25-ABR-1964
EL COPEY
(CESAR)
LUGAR DE NACIMIENTO
1.60
ESTATURA
O+
G.S. RH
F
SEXO
25-OCT-1984 EL COPEY
FECHA Y LUGAR DE EXPEDICION
REGISTRADOR NACIONAL
JUAN CARLOS ORTEGA VARGAS
INDICE DERECHO
A-1200100-43159342-F-0036592036-20070614 0572707164A 02 219680145
REGISTRADURIA NACIONAL DEL ESTADO CIVIL


25-ABR-1964
Fecha de nacimiento
302672075
Número de Carné
O+
GS. Rh
F
Sexo
SANIDAD
INDICE DERECHO

# IMAGEN RADIOLOGICA DIAGNOSTICA S.A.S.

**824006480**

**DIR : Cra 17A No. 16-17 Valledupar - Cesar**

**PBX : (57) 5 589 10 05 Email: info@irdsas.com**

**ORIGINAL**

**Fecha :** 03/12/2019
**Hora :** 08:17 a.m.


**Vence en 30 Días**

## FACTURA DE VENTA FVC 744206

**03 dic 2019 08:19 a.m.**

**CLIENTE DEPARTAMENTO DE POLICIA DEL CESAR**

**NIT** 800140623 **Contrato:** 0229 **Código IPS** 200010077901 **Plan** 0229

**DIRECCIÓN** CL 14 15 78

**Paciente** 36592036 MARLENY QUINTERO ORTEGA Tipo: Cédula_Ciudadanía **Ingreso** 893271

**Régimen** Contributivo **Sexo** Femenino **Edad** 55 Años \ 7 Meses \ 8 Días **F. Nac.** 25/04/1964

**Dirección** MZ 22 BLOQ G APTO 304 NANDO MARIN **Teléfono** 3004035356 **Estrato** GENERAL

**Autorización** ET/450 **Fec Ingreso** 03/12/2019 **Facturador** 1065837513 - EMMANUEL POLO ESCOBAR

| CÓDIGO | NOMBRE | CANT | VR UNIT | AJUSTE | VR PAC | VR ENT |
|---|---|---|---|---|---|---|
| | **PROCEDIMIENTOS DE DIAGNOSTICOS** | | | | | |
| 881302 | ULTRASONOGRAFÍA DE ABDOMEN TOTAL : HIGADO, PANCREAS, VESICULA, VIAS BILIARES, RIÑONES, BAZO, GRANDES VASOS, PELVIS Y FLANCOSMédico : 1126253126 - DAVID DONALDO ALTAMAR ZAPATA | 1,00 | $ 43.809,00 | $ 0,00 | $ 0,00 | $ 43.809,00 |

| | |
|---|---|
| **VALOR SUBTOTAL DE SERVICIOS PRESTADOS** | $ 0,00 |
| **VALOR CUOTA DE RECUPERACION** | $ 0,00 |
| **VALOR ANTICIPO** | |
| **VALOR CUOTA DE RECUPERACION RESPONSABILIDAD DEL USUARIO** | |
| **VALOR DESCUENTO** | |
| **VALOR TOTAL ORDEN DE SERVICIO** | $ 43.809,00 |

**TOTAL:** CUARENTA Y TRES MIL OCHOCIENTOS NUEVE PESOS CON CERO CTVS M/Cte.

IMAGEN RADIOLÓGICA DIAGNÓSTICA S.A.S.

**FECHA: 03 DE DICIEMBRE DE 2019.**

**NOMBRE : MARLENY QUINTERO ORTEGA.**
**IDENTIF : 36592036.**
**EDAD : 55 AÑOS.**
**ESTUDIO : ECOGRAFIA DE ABDOMEN TOTAL.**
**ORDENADOR : DEPARTAMENTO DE POLICIA DEL CESAR**

Se realiza ecografía abdominal con transductor de 3.5Mhz, evidenciándose:
Hígado de tamaño normal, homogéneo, de bordes regulares, sin imágenes focales ni difusas. El **LHD** mide 11.4cm.
Vías biliares intra y extra hepática de calibres normales.
Porta y colédoco de trayecto y calibre normal.
Vesícula biliar de paredes lisas, sin imágenes de cálculos ni masas en su interior.
Páncreas de tamaño normal, homogéneo, conservando sus relaciones vasculares.
El bazo es de tamaño normal, homogéneo mide 8.9cm.
Ambos riñones de tamaño, forma y posición normal, de bordes regulares, de ecogenecidad y relación corticomedular conservada.
El riñón derecho mide 10.2cm x 4.0cm, sin imágenes de cálculo ni dilatación de su sistema pielocalicial, en corteza anteromedial se observa una imagen anecoica, de aspecto quístico, con foco ecogénico puntiforme en la pared, mide 1.2cm.
El riñón izquierdo mide 10.4cm x 4.1cm, sin imágenes de cálculo ni dilatación de su sistema pielocalicial.
Vejiga de buena plenificación, de paredes libres, sin imágenes de cálculos ni masas en su interior.

**IMPRESIÓN DIAGNOSTICA:** Quiste simple cortical con pared calcificada en riñón derecho.

*Atentamente;*

***DRA. ASFEL OSPINO.***
*Medico Radiólogo.*
*RM.18559.*
*NP.*